

Utilização da Matriz Dérmica Acelular (Alloderm®) para Tratamento de Recessões Gengivais

Leonardo Mendes de Lima*, Fábio Matos Chiarelli**,
Aguimar de Matos Bourguignon Filho***, Alfredo Carlos Rodrigues Feitosa****,
Eduardo Dias*****, Wilson Sendyk*****

Resumo: O tratamento de recessões gengivais, tanto em dentes naturais quanto em implantes, consiste tradicionalmente no uso de enxertos autógenos retirados de áreas doadoras queratinizadas. Devido à maior morbidade operatória e riscos de complicações, a matriz dérmica acelular tem sido utilizada como substituto destes enxertos. Trata-se de um material alógeno, retirado de doadores de bandos de tecidos, onde são removidos os elementos celulares para obtenção de uma matriz de colagénio e elastina. Este artigo descreve o uso da matriz dérmica acelular (Alloderm®) para o tratamento de recessões gengivais. Obteve-se sucesso com uso deste material, sem sinais de recorrência após um período de acompanhamento de 3 anos.

Palavras-Chave: Matriz dérmica acelular; Alloderm®; Recessão gengival; Enxerto gengival

Abstract: The treatment of gingival recessions, so much in natural teeth as in implants, consists traditionally of the use of autogenous grafts from keratinized donor areas. Due to a larger surgical morbidity and increased risk of complications, the acellular dermal matrix has been used as substitute of these grafts. It is an allogenic material, derived from tissue banks, where the cellular elements are removed in order to obtain a collagen and elastin matrix. This article describes the use of acellular dermal matrix (Alloderm®) in the treatment of gingival recessions. Success was obtained with the use of this material, without signs of relapse after a 3 year follow up period.

Key-words: Acellular dermal matrix; Alloderm®; Gingival recession; Gingival graft

(Lima LM, Chiarelli FM, Bourguignon Filho AM, Feitosa ACR, Dias E, Sendyk W. Utilização da Matriz Dérmica Acelular (Alloderm®) para Tratamento de Recessões Gengivais. Rev Port Estomatol Cir Maxilofac 2005;46:165-169)

*Especialista em Periodontia e Implantodontia - UNESP. Mestre em Implantodontia pela Universidade de Santo Amaro - UNISA, São Paulo, Brasil.

**Especialista em Periodontia - APCD. Mestre em Implantodontia - UNISA, São Paulo, Brasil. Professor do Programa de Pós-graduação em Periodontia da Universidade Federal do Espírito Santo - UFES, Brasil.

***Mestrando em Cirurgia e Traumatologia Bucocomaxilofacial pela Pontifícia Universidade Católica do Rio Grande do Sul - PUCRS, Brasil.

****Especialista e Mestre em Periodontia. Professor de Periodontia da UFES. Professor do Programa de Pós-graduação em Periodontia - UFES.

*****Mestrando em Implantodontia - UNIGRANRIO, Rio de Janeiro, Brasil.

*****Professor Titular de Periodontia e Implantodontia - UNISA. Coordenador do Programa de Mestrado em Implantodontia - UNISA, São Paulo, Brasil

INTRODUÇÃO

Conseguir uma estética adequada é, sem sombra de dúvidas, uma das mais gratificantes e também desafiadoras situações em Medicina Dentária restauradora. Estética não envolve somente escolha da cor, formato ou textura do dente em si; requer também uma atenção especial para o contorno do osso alveolar e consequentemente dos tecidos moles circundantes. Ou seja, podemos definir estética em Medicina Dentária como sendo uma harmonia entre tecidos duros (coroas dentais naturais ou artificiais) e tecido gengival circundante. Sendo assim, as retracções gengivais trazem um aspecto de desarmonia entre coroas e gengiva, quebrando o nosso conceito de estética.

A técnica cirúrgica mais utilizada em Medicina Dentária, para o tratamento de retracções gengivais, tanto em dentes naturais quanto em implantes, é o reposicionamento coronal do retalho, sobre tecido conjuntivo enxertado. Este tipo de procedimento tem como grande factor de inviabilização, conforme relatado por Del Pizzo em 2002⁽¹⁾, o desconforto relatado pela maioria dos pacientes, ocasionado pela remoção de tecido da área doadora, geralmente a região palatina.

Devido ao desconforto causado ao paciente por um procedimento cirúrgico adicional e principalmente pela quantidade limitada de material para o enxerto, pesquisadores começaram a utilizar a matriz dérmica acelular (Alloderm®) para este fim. Trata-se de um material alógeno, retirado de doadores de bandos de tecidos, onde são removidos os elementos celulares para obtenção de uma matriz de colagénio e elastina⁽²⁾.

Este artigo descreve o uso da matriz dérmica acelular (Alloderm®) para o tratamento de recessões gengivais. Obteve-se sucesso (cobertura da porção de raiz exposta) com uso deste material e após um período de acompanhamento de 3 anos não houve recorrência da recessão gengival.

CASO CLÍNICO

Paciente de 32 anos, sexo feminino, boa saúde sistémica, procurou atendimento queixando-se de sensibilidade dolorosa provocada (frio, calor e escovagem)

em região de pré-molares inferiores. Após submetido a paciente a terapia básica de controle periodontal, foi tentado dessensibilização da região com fluoretos e oxalatos. Não obtendo êxito total optou-se pelo reposicionamento coronal do retalho, com colocação subepitelial de Alloderm® para recobertura das regiões expostas. Pôde-se observar um completo recobrimento da porção radicular exposta e após 3 anos de acompanhamento, não havia sinais de recorrência da recessão gengival (Figuras 1-10).

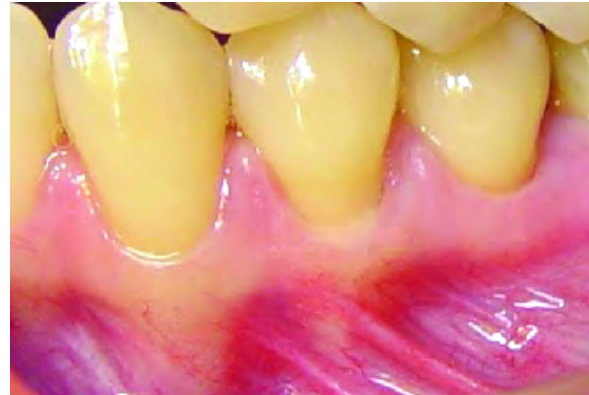

Figura 1 - Aspecto inicial de recessão em primeiro pré-molar

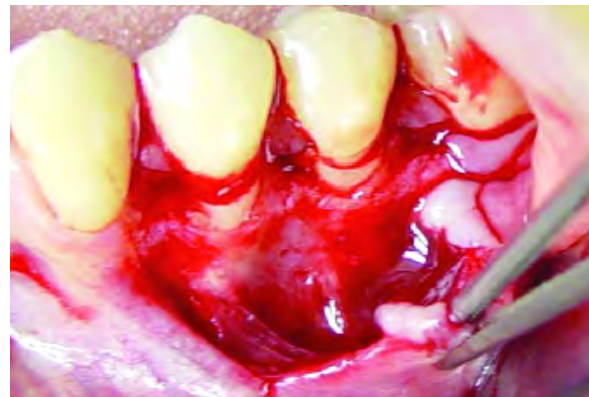

Figura 2 - Abertura em retalho dividido para colocação de Alloderm®

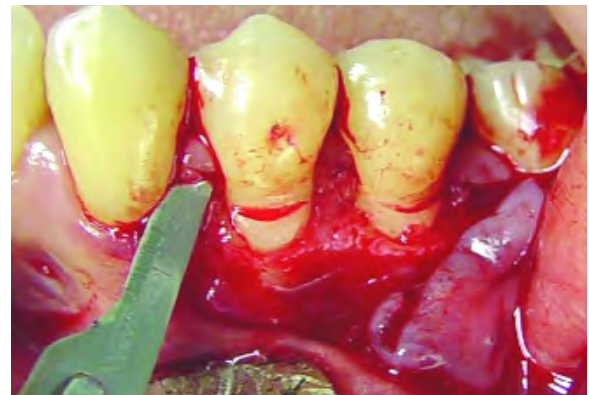


Figura 3 - Remoção de tecido epitelial das papilas

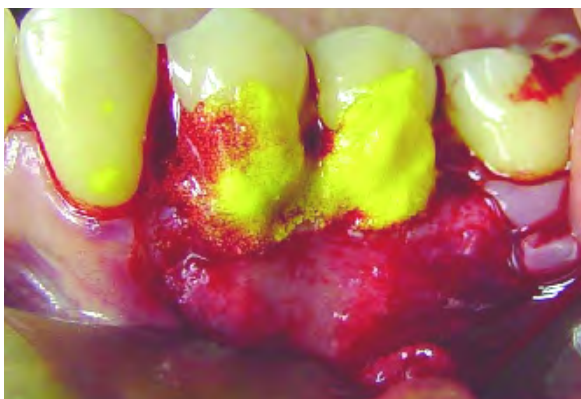


Figura 4 - Tratamento da superfície radicular com tetraciclina hidratada

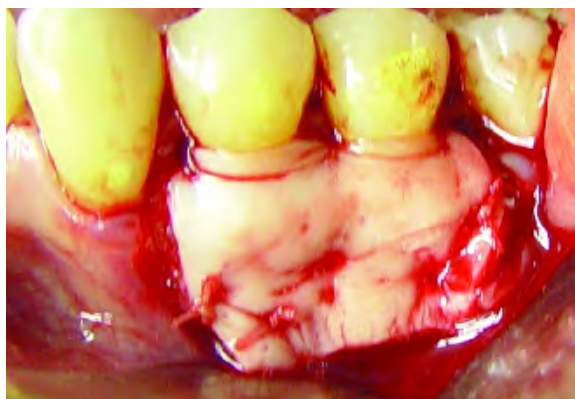

Figura 7 - Enxerto suturado em periosteio

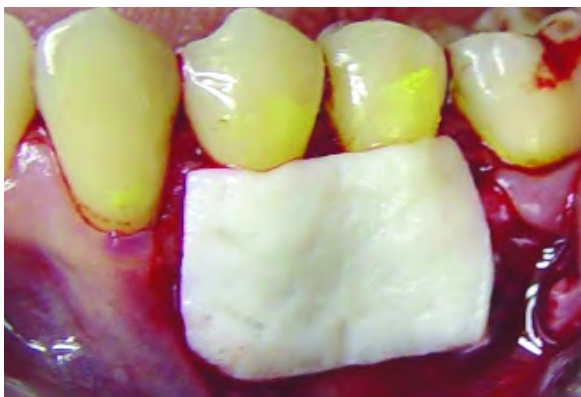

Figura 5 - AlloDerm® em posição

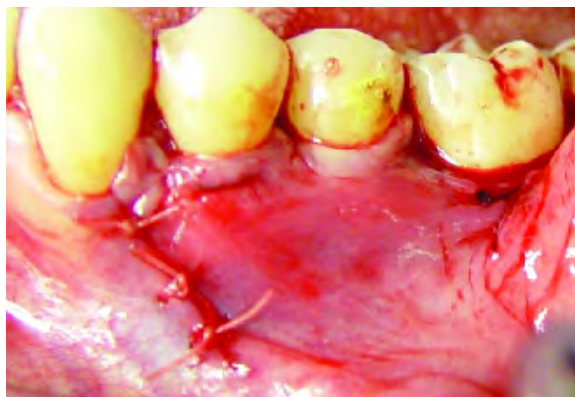

Figura 8 - Repocionamento coronal do retalho de cobertura

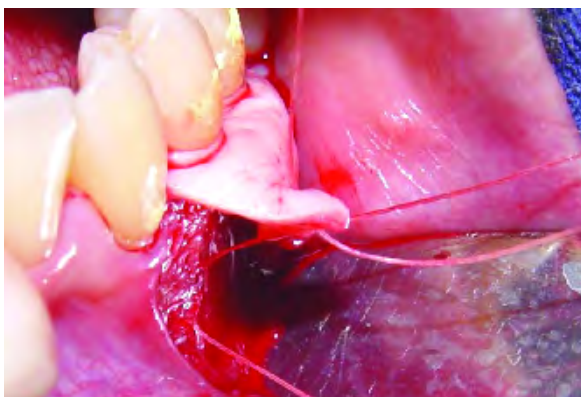


Figura 6 - Sutura com poliglactina 5-0 em periosteio

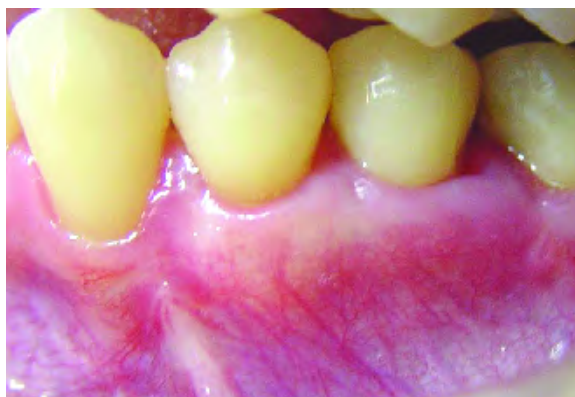

Figura 9 - 60 dias após a cirurgia

DISCUSSÃO E CONCLUSÕES

A AlloDerm® foi desenvolvida como um enxerto de derme para reposição de tecidos perdidos em pacientes queimados. É obtida de pele humana de cadáveres, processada através da remoção da epiderme e das células da derme, congelamento e desidratação⁽²⁾. Este processo

permite a não indução de reacções inflamatórias específicas em resposta ao enxerto local⁽³⁾. Como resultado temos uma matriz dérmica intacta composta por colagénio tipo IV e VII, elastina e laminina⁽⁴⁾.

A matriz dérmica acelular serve como arcabouço para formação de uma arquitectura tecidual normal, agindo como um molde para a regeneração tecidual⁽⁵⁾. A derme acelularizada ao ser transplantada, cria um espaço vazio

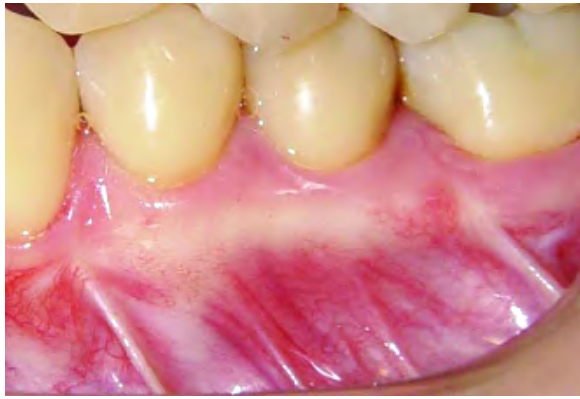

Figura 10 - Acompanhamento após 3 anos

que é ocupado por fibroblastos e outras células do hospedeiro. Fibroblastos e capilares invadem estes espaços através da interface leito receptor-enxerto e tendem a proliferar em direcção à intimidade do tecido. Novas fibras de colagénio são produzidas e substituem as fibras existentes do enxerto, que vão sendo gradualmente reabsorvidas⁽⁶⁾.

A matriz dérmica acelular (Alloderm[®]) tem sido utilizada para preenchimento de defeitos anatómicos, aumento de lábio, enxertos em cirurgias oftálmicas, correcção de defeitos em paredes abdominais, reconstrução da membrana timpânica, para regeneração do septo nasal e para diversas outras situações^(2,7).

Em Medicina Dentária, a Alloderm[®] teve seu uso iniciado à partir de 1994 para recobrimento de recessões gengivais; aumento da faixa de gengiva inserida ao redor de dentes naturais ou de implantes; enxerto para remoção de manchas melânicas, e também para preenchimento de defeitos anatómicos gengivais^(2,8).

As possíveis vantagens da utilização da matriz dérmica acelular em relação ao enxerto autógeno palatino seriam a diminuição do tempo cirúrgico, da morbidade inerente à recolha de um enxerto e dos riscos de complicações cirúrgicas⁽⁹⁻¹¹⁾. Outra vantagem adicional é a quantidade ilimitada de material doador disponível⁽¹²⁻¹⁵⁾.

Grisi *et al.* (1991)⁽¹⁶⁾ e Cunha *et al.* (2004)⁽⁸⁾ obtiveram bons resultados total cobertura radicular com uso da Alloderm[®] para tratamento de recessões gengivais. Segundo Harris (1998)⁽¹⁷⁾ e Reidy *et al.* (2001)⁽¹⁸⁾, o uso da matriz dérmica acelular apresenta boa previsibilidade de cobertura radicular. No entanto, os enxertos autógenos promovem maior formação de tecido queratinizado. Os resultados dos trabalhos de Grisi *et al.* (2001)⁽¹⁶⁾ e Wang *et al.* (2001)⁽¹⁹⁾ não demonstraram diferença estaticamente significativa de cobertura radicular entre a matriz dérmica acelular e tecidos autógenos em procedimentos cirúrgicos periodontais.

No caso clínico relatado, obteve-se completa cobertura da exposição radicular e aumento da banda de gengiva queratinizada. Após um período de acompanhamento pós-operatório de 3 anos, não houve recorrência da recessão gengival e pôde-se confirmar o sucesso da utilização da matriz dérmica acelular.

BIBLIOGRAFIA

- 1 - Del Pizzo M *et al.* The connective tissue graft: a comparative clinical evaluation of wound healing at the palatal donor site. A preliminary study. *J Clin Periodontol* 2002;29:848-54.
- 2 - Aucher BM *et al.* Augmentation of facial soft-tissue defects with alloderm dermal graft. *Ann Plast Surg* 1998;41:503-7.
- 3 - Desagun EZ *et al.* Long-term outcome of xenogenic dermal matrix implantation in immunocompetent rats. *J Surg Res* 2001;96:96-106.
- 4 - Eppley BL. Revascularization of acellular human dermis (Alloderm) in subcutaneous implantation. *Aesthetic Surg J* 2000;20:291-5.
- 5 - Dubin MG *et al.* Allograft dermal implant (Alloderm) in a previously irradiated field. *Laryngoscope* 2000;110:934-7.
- 6 - Mizuno H, Takeda A, Uchinuma E. Creation of an acellular dermal matrix from frozen skin. *Aesth Plast Surg* 1999;23:316-22.

- 7 - Menon NG et al. Revascularization of human acellular dermis in fullthickness abdominal wall reconstruction in the rabbit model. *Ann Plast Surg* 2003;50:523-7.
- 8 - Cunha FA et al. Diferentes opções de utilização da matriz dérmica acelular em odontologia. *Rev Int Periodontia Clin* 2004;1:109-13.
- 9 - Buduneli E et al. Acellular dermal matrix allograft used to gain attached gingiva in a case of epidermolysis bullosa. *J Clin Periodontol* 2003;30:1011-5.
- 10 - Silverstein LH, Callan DP. An acellular dermal matrix allograft substitute for palatal donor tissue. *Postgrad Dent Dental Learning Systems* 1996;3:14-21.
- 11 - Tamizi M, Taheri M. Treatment of severe physiologic gingival pigmentation with free gingival autograft. *Quintessence Int* 1996;27:555-8.
- 12 - Schullman J. Clinical evaluation of na acellular dermal allograft for increasing the zone of attached gingiva. *Pract Periodontics Aesthet Dent* 1996;8:201-8.
- 13 - Callan DP et al. Use of acellular dermal matrix for increasing keratinized tissue around teeth and implants. *Pract Periodontics Aesthet Dent* 1998;10:731-4.
- 14 - Harris RJ. A comparison of two techniques for obtaining a connective tissue graft from the palate. *Int J Periodontics Restorative Dent* 1997;17:260-71.
- 15 - Harris RJ. A comparative study of root coverage obtained with an acellular dermal matrix versus a connective tissue graft: results of 107 recession defects in 50 consecutively treated patients. *Int J Periodontics Restorative Dent* 2000;20:51-9.
- 16 - Grisi DC et al. Enxertos conjuntivo subepitelial e de matriz dérmica acelular no tratamento de recessões gengivais. *Rev APCD* 2001;55:279-85.
- 17 - Harris RJ. Root coverage with a connective tissue with partial thickness double pedicle graft and an acellular dermal matrix graft: a clinical and histological evaluation of a case report. *J Periodontol* 1998;69:1305-11.
- 18 - Reidy ME et al. Clinical evaluation of acellular allograft dermis for the treatment of human gingival recession. *J Periodontol* 2001;72:998-1005.
- 19 - Wang HL et al. Comparison of two clinical techniques for treatment of gingival recession. *J Periodontol* 2001;72:1301-11.